

M. Suhr¹, F.-A. Preusse¹, C. Arndt¹

Die Implantatrepositionierende Osteotomie (IRO) zur Behandlung in Fehlstellung osseointegrierter Implantate

Implant repositioning osteotomy for changing the position of osseointegrated implants

In Fehlstellung erfolgreich osseointegrierte Zahnimplantate können subgingival belassen („schlafende Implantate“), operativ entfernt (mit nachfolgender neuer Planung), kompensatorisch prothetisch versorgt oder per Umstellungsosteotomie behandelt werden (“implant repositioning osteotomy” [IRO]). Der Erfolg einer solchen Umstellung basiert auf einem üppigen periimplantären Knochenangebot und der Gefäßversorgung des Knochens und der Weichgewebe. Die Fixierung des Segments kann per Impaktion auch mit Hilfe von Knochentransplantaten oder Knochenersatzmaterial, Draht- oder Miniplattenosteosynthese (inkl. Distraktoren), per Splint mit Fixierung der Implantatabutments in den provisorischen Kronen oder diversen Kombinationen erfolgen. Eine eingehende Patientenaufklärung mit Darstellung der Alternativen, Rückwärtsplanung mit Hilfe von Modellen und die umfassende Fotodokumentation sind wichtige Faktoren, dem Patienten ein akzeptables Endergebnis präsentieren zu können.

Schlüsselwörter: Implantat; Umstellungsosteotomie; Osseointegration; Einteilige Implantate; Distractionsosteogenese

The options in the treatment of fully osseointegrated implants in an incorrect or unusable position include not utilizing the implant (“sleeping implant”), surgical removal of the implant and complete replanning, providing it with superstructure and accepting the situation, or performing an implant repositioning osteotomy (IRO). In the latter procedure, emphasis is placed on ensuring an adequate bone- and blood-supply and adequate fixation of the implant-bearing bony segment. This can be accomplished by wire or plate osseosynthesis, fixing abutments into a splint incorporating temporary crowns, or by bone-grafting and impaction. Adequate planning, obtaining an informed consent from the patient with presentation of all the options and frequent and repeated foto-documentation are essential components in ensuring an outcome acceptable to the patient.

Keywords: implant; repositioning osteotomy; model surgery; surgical splint; ceramic implants

¹ Maxillofazialikum, Praxisklinik Hohe Bleichen/Ak St. Georg/AK Altona
DOI 10.3238/ZZI.2011.0164

¹ Maxillofazialikum, Praxisklinik Hohe Bleichen/Ak St. Georg/AK Altona, Hamburg
Übersetzung: Dr. F.-A. Preusse, Dr. C. Arndt

Einleitung

Die erfolgreiche Osseointegration und das lebenslange Überleben von Zahnimplantaten sind im wesentlichen abhängig von einem ausreichenden Knochenangebot (Implantatoberfläche komplett von Knochen bedeckt, > 2 mm buccale und linguale Knochendicke, Implantate 12 mm oder länger, 4 mm oder größer im Durchmesser) sowie einem günstigen Verhältnis zwischen der Kronenlänge und der Implantatlänge (am besten 33 % : 66 %) [4]. Die axiale Ausrichtung und die Stellung der Implantate innerhalb des Zahnbogens sollte korrekt sein. Bei fortgeschrittener Alveolarfortsatzatrophie ist vor der Implantatsetzung ein Knochenaufbau meist unerlässlich. Jedoch hat auch diese Operation ihre Einschränkungen. Die maximale Dicke erfolgreicher kortikaler Transplantate beträgt vermutlich 5 mm. Bei Spongiosatransplantaten vermutlich 11 mm. Zusätzlich bestimmen Faktoren an der Empfängerseite (Knochen/Weichgewebe) das erfolgreiche Einheilen. Gelegentlich sind Patienten in Fällen einer unzureichenden Knochenmenge nach erfolgter Transplantation schwierig zu einer weiteren Transplantation zu motivieren.

Dieses und viele weitere Faktoren führen zu der Vielzahl an in Fehlstellung verheilten Implantaten. Die Option der Implantatumstellungsosteotomie in ihren mittlerweile vielen unterschiedlichen Formen kann dem Patienten als eine Therapieoption präsentiert werden [1–3, 5–8].

Introduction

Successful primary osseointegration of dental implants and lifelong success requires an adequate bone-supply (implant surface fully covered by bone, > 2 mm buccal and lingual bone thickness, implants 12 mm or longer in length, 4 mm or greater in diameter) and a favourable crown to implant ratio (preferably 33 % : 66 %) [4]. The implants need to be axially correct and in line with the dental arch. Bone-grafting prior to implant placement is a prerequisite in cases of advanced bony atrophy yet has certain restrictions: the maximal thickness of cortical transplants is probably around 5 mm, and of spongy bone transplants probably around 11 mm. Bone-graft success depends on the quality of recipient bone and surrounding soft-tissue. As large a bony contact surface area as possible is required in order to ensure successful ingrowth of the vessels in the Haversian canals. A single bone-graft operation may not suffice to ensure optimal placement of the implant, and serial bone-grafting is occasionally difficult to motivate patients for.

This and a multitude of other reasons account for the frequency with which implants are placed in suboptimal positions. When they have successfully osseointegrated, the question arises as to how best to provide these with an acceptable superstructure. Patients should be informed about the possibility of successfully adjusting the position and axial alignment by an implant repositioning osteotomy [1–3, 5–8]

Implantat-Nummer	Implantat-Position	Ausrichtung	Magnitude (mm)	Fixierung
<i>Implantnumber</i>	<i>Implantposition</i>	<i>Direction</i>	<i>Magnitude (mm)</i>	<i>Fixation</i>
1Gö	Abb. 2 <i>Fig. 2</i>	12	vertikal <i>vertical</i>	7 mm apical autologer Knochen <i>apical tuberosity bone</i>
2Gal	Abb. 1 <i>Fig. 1</i>	46	mes-dis <i>mes-dis</i>	7 mm Keiltransposition <i>wedge transposition</i>
3Egg		21	mes-dis <i>mes-dis</i>	4 mm Keiltransposition <i>wedge transposition</i>
4Egg		22	mes-dis <i>mes-dis</i>	3 mm Keiltransposition <i>wedge transposition</i>
5War	Abb. 6,7 <i>Fig. 6,7</i>	15	vertikal <i>vertical</i>	6 mm Keiltransposition <i>wedge transposition</i>
6War	Abb. 6,7 <i>Fig. 6,7</i>	14	vertikal <i>vertical</i>	6 mm Keiltransposition <i>wedge transposition</i>
7War	Abb. 6,7 <i>Fig. 6,7</i>	24	vertikal <i>vertical</i>	6 mm Drahtligatur auf Abutment <i>wire on abutment</i>
8War	Abb. 6,7 <i>Fig. 6,7</i>	25	vertikal <i>vertical</i>	6 mm Drahtligatur auf Abutment <i>wire on abutment</i>
9Sch		24	vertikal <i>vertical</i>	8 mm Miniplatte <i>miniplate</i>
10Sch		26	vertikal <i>vertical</i>	10 mm Miniplatte <i>miniplate</i>
11Wes		22	vertikal <i>vertical</i>	10 mm apical autologer Knochen <i>apical tuberosity bone</i>

Tabelle 1 Zusammenfassung der Patientenkohorte mit Angabe der Bewegungen und Fixierungsmethoden.

Table 1 Summary of the patient cohort showing the magnitude of movement, direction and method of fixation.

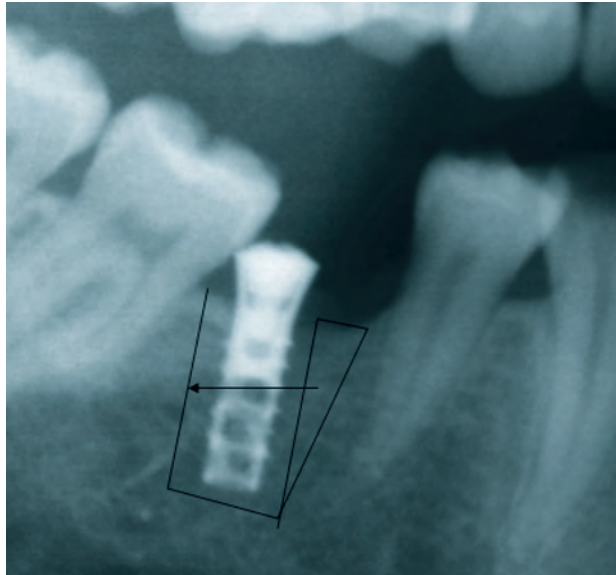


Abbildung 1 Aufzeichnen der geplanten Osteotomielinien als Planungshilfe.

Figure 1 A pencil drawing is helpful in planning a wedge transposition.

Patientenselektion

Es wurden elf osseointegrierte Implantate von sechs randomisiert ausgewählten Patienten aus einer Kohorte von 24 retrospektiv untersucht. Alle Patienten unterzogen sich in den letzten fünf Jahren einer Implantatumstellungsosteotomie (Tab. 1). Diese Auswahl stellte ein außerordentlich breites Spektrum an unterschiedlichen Ausgangssituationen und Fixierungsmethoden dar. Zum Beispiel hatten wir Patienten mit einteiligen Implantaten, wo das Abutment nicht entfernt werden und eine Deckschraube in Höhe des Implantathalses angebracht werden konnte.

Die Planung

Es bestehen zwei grundsätzliche Osteotomien: Die Parallelschnitte [2, 7] zur Blockbewegung in Richtung der Okklusion und die Keiltransposition zur Änderung der (mesiodistalen) axialen Ausrichtung. Die Osteotomien sollten > 2 mm vom Implantat weg und parallel zum Implantat durchgeführt werden. Die zusätzliche Osteotomie bei Keiltranspositionen wird dann parallel zur Nachbarzahnwurzel oder 90° zur Okklusionsebene durchgeführt. Zuletzt erfolgt die horizontale Osteotomie > 2 mm entfernt vom Apex des Implantates (Abb. 1). Zeichnungen auf Papierausdrucken der Röntgenaufnahmen vereinfachen das Verständnis der geplanten Operation sowie der Patientenmitteilung und der Aufklärung.

Ein Gipsmodell ermöglicht die Herstellung von Planungssplints, die dann als Interimsersatz oder zur temporären Fixierung der Implantatabutments verwendet werden können. Bei letzterer Methode müssen die Splints dann aber drei Monate lang ununterbrochen getragen werden. Die Splints und Kunststoffkronen stellen die ideale Implantathalshöhe und Implantatachsenausrichtung dar. Sollten die Suprakonstruktion entfernt und Deckschrauben eingesetzt worden sein, kann die Chirurgie wenige Tage später bereits erfolgen.

Patient cohort and selection

We retrospectively examined eleven implants in six randomly selected patients out of our cohort of 24 treated by this method over the last five years (Ab. 1). This selection revealed a surprisingly broad range of methods of fixation used and the fact that occasionally one-piece implants (such as ciconium) had to be adjusted.

Planning

The two principal and central concepts are wedge transposition on the one hand (changing the axial alignment) and parallel osteotomy lines [2, 7] on the other (moving the implant towards the occlusal plane). The osteotomy lines of the bone block containing the implant must be parallel and preserve bone of about 2 mm around the implant. The further osteotomy is then performed parallel to the first and to the neighbouring tooth root, the third vertical well above the apex of the implant. In cases where a wedge transposition is planned, the wedge osteotomy lines are parallel to the implant and tooth root respectively (see Fig. 1). Pencil drawings on paper copies of the radiographs are helpful in planning, discussion and consent.

A model, from which a splint is constructed, showing the intended final position of each implants' superstructure and therefore ideal implant neck position, should accompany all planning and provide an additional platform for discussion. The splint may incorporate provisional crowns which are placed on to the abutments and fixed with temporary cement or contain composite crowns and therefore serve as provisional removable prostheses where implants are osteotomised without abutments in place. When provisional crowns on implant abutments are incorporated into the splint, this must be worn without interruption for three months. Surgery may take place a few days after removal of the superstructure.

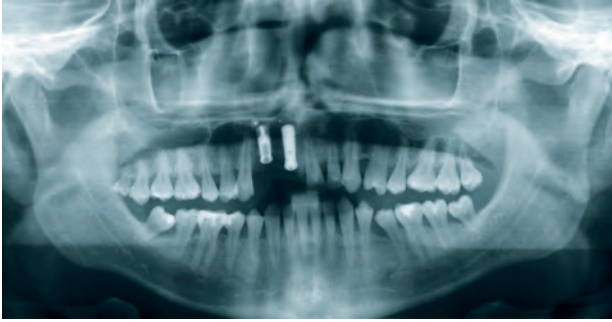

Abbildung 2 Das präoperative OPG zeigt das Implantat „1Gö“.

Figure 2 Preoperative panoramic radiograph showing the implant number "1Gö".

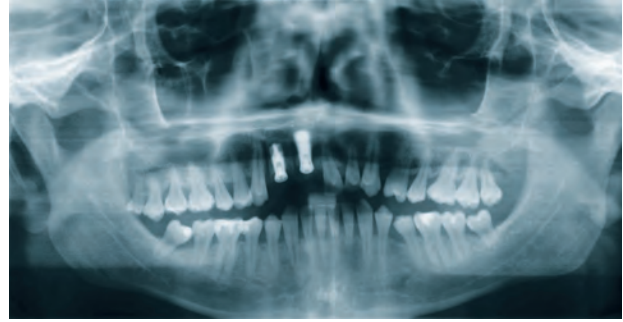

Abbildung 3 Das postoperative Röntgenbild zeigt die okklusale Verlagerung des Implantates aus Abbildung 2.

Figure 3 Postoperative radiograph showing the occlusal movement of the implant in figure 2.

Der Eingriff

Eine Umstellungsosteotomie kann für bis zu zwei Implantate in örtlicher Betäubung durchgeführt werden. Bei mehr als zwei Implantaten scheint das Vibrieren des Osseoskalpells und das Hebeln des Segments mit Hammer und Meißel nicht gut toleriert zu werden.

Das Abpräparieren des Mukoperiostlappens ermöglicht die Darstellung der Nervenaustrittspunkte und Nachbarstrukturen (z. B. Abb. 3). Eine hohe Periostschlitzung erfolgt gleich zu Beginn. Das linguale/palatinale Periost wird nicht abpräpariert, sondern durch den Hebel des Segments regelrecht gestreckt oder gedehnt.

Eine geschlossene Operation ist ebenfalls möglich und könnte die Gefäßversorgung des umzustellenden Segments verbessern. Das längs oszillierende Osseoskalpell (Aesculap GD305) streckt und reißt dann bei der Osteomie das Mukoperiost und die Schleimhaut.

Die apikale, horizontale Osteotomie sollte jedoch unter Sicht durchgeführt werden. Hierbei wird ein Tunnel von dem vorderen zum hinteren Schnitt oder Riss subperiosteal präpariert, osteotomiert und das Segment in die gewünschte Position gehobelt. Der resultierende Defekt muss dann mit autologem Knochen oder alloplastischem Material gefüllt werden. Das Segment wird fixiert, die Wunden werden vernäht und die Fäden nach sieben Tagen entfernt. Das Segment darf keine Berührungen zur Gegenokklusion oder dem Splint haben, so dass bei Kauen und Sprechen das Segment nicht gelockert wird.

Im Falle der mesio/distalen Verlagerung wird ein Knochenkeil an der einen Stelle entnommen und in das entsprechende Empfängerbett inseriert (Keiltransposition).

Befestigung des osteotomierten Segmentes

Bezüglich der Befestigung des osteotomierten Knochensegmentes lassen sich unsere Erfahrungen mit denen der Literatur vergleichen [2, 3, 7]. Drahtverschnürungen zum Splint oder zu den Nachbarzähnen, Impaktionen oder Knochenaugmentationen, Miniplattenosteosynthese (ebenso Distraktoren) und Osteosyntheseschrauben stellen allesamt mögliche Methoden

Operative procedure

Up to two implants may reasonably be operated on under local anaesthesia. More than this amount seems to be more easily treated under full anaesthesia with nasal intubation, as extensive osteotomies with an oscillating osseoscalpel and levering with the chisel are of some discomfort to the patient.

Mucoperiosteal flaps are raised buccally where imminent danger exists to surrounding structures such as tooth roots and adequate exposure is required in order to perform safe surgery (e.g. Fig. 3). Periosteal splitting is performed early in the surgery, in order to ensure tension-free wound closure.

The buccal mucoperiosteum may be left intact where sufficient room is available between the implant-bearing bone and neighbouring tooth roots and implants. This "closed" procedure may ensure a better blood-supply to the osteotomised segment [3]. The osseoscalpel (Aesculap GD305) is used to perform the osteotomy under saline cooling through the unraised mucoperiosteum, which the blade tears and stretches rather than cuts. The vertical osteotomies are performed 2 mm mesial and 2 mm distal to the implant and parallel to each other where possible with slight convergence for possible segment impaction.

The apical, transverse osteotomy needs to be performed under vision, tunnelling the periosteum from the "mesial" to the "distal" tear or cut. This cut should also be 2 mm above the apex of the implant.

A chisel mobilises the implant-carrying segment and levers it into position. A near perfect parallel orientation of the bony cuts with slight convergence towards the occlusal plane enables some impaction of the segment. The apical defect then needs to be filled with autogenous bone or alloplastic material. The wounds are sutured and the sutures removed after seven days. Possible occlusal interferences should be avoided.

Where the segments are moved mesiodistally the wedge of bone removed from the one aspect may and should be inserted/transposed into the other (wedge transposition).

Fixation of the osteotomised segment

We have demonstrated by our own experience and thereby seem to conform to the experience in the literature [2, 3, 7] that

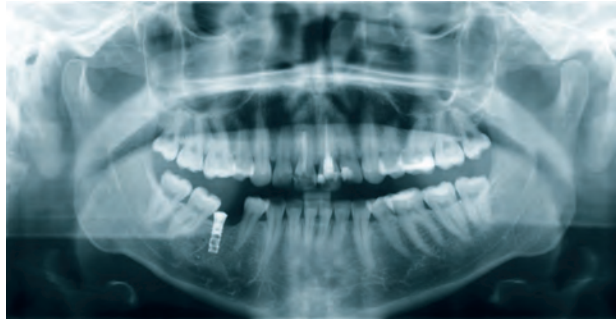

Abbildung 4 Das OPG zeigt ein distal anguliertes und durch den mesial angulierten Molar teilweise überdecktes Implantat.

Figure 4 Panoramic radiograph showing the Implant distally angulated and partially covered by a mesially angulated molar tooth.

zur Fixation des Knochensegmentes dar. Die Verankerung des Splintes auf provisorischen Kronen beruht ausschließlich auf der Stabilität des temporären Zementes.

Im Falle einer Distraktionsosteogenese kann die Behandlungsdauer bis zu sechs Monate betragen. Alternativ kann die Entfernung des Distraktors vier Wochen nach Abschluss der letzten Aktivierung erfolgen und die Fixierung mittels Splint und Drähten fortgeführt werden.

Ergebnisse und Komplikationen

Die erfolgreich osseointegrierten Implantate können nach drei Monaten mit den entsprechenden Suprakonstruktionen versorgt werden. Alle Patienten erhalten im Anschluss eine Vestibulumplastik mit einem freien Schleimhaut- oder Bindegewebstransplantat oder eine Kombination aus beiden [3].

Ein Implantat ging kurz nach der Umstellung verloren. Dabei spielte wahrscheinlich die mangelnde Compliance des Patienten in Form von übermäßigem Nikotingebrauch, einer schlechten Mundhygiene und dem Nichteinhalten der vereinbarten Prothesenkarenz eine entscheidende Rolle.

Für die meisten Patienten ist auch ein leicht suboptimales Ergebnis akzeptabel, solange ihnen eine deutlich ausgedehnte rekonstruktive Chirurgie erspart bleibt.

Diskussion

Im Rahmen einer Implantatversorgung ist es gelegentlich schwierig, Patienten zu einem Knochenaufbau und dem damit verbundenen zweiten Eingriff zu motivieren.

Daher wird es wohl auch in Zukunft immer wieder zu suboptimalen Implantatpositionierungen und auch aus prothetischer Sicht zu nicht zu versorgenden, osseointegrierten Implantaten kommen. Mit der vorgestellten Methode eröffnet sich eine neue Möglichkeit der Korrektur.

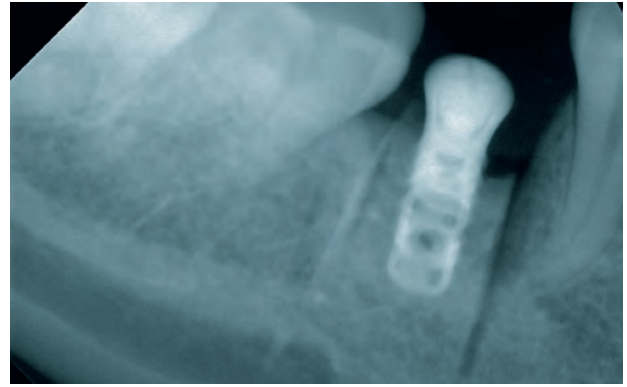


Abbildung 5 Postoperatives Röntgenbild nach Keiltransposition des Patienten in Abbildung 4.

Figure 5 Radiograph showing the wedge transposition of the implant in figure 4.

wire-fixation to splints, to neighbouring teeth, impaction and bone-grafting, miniplate fixation (also via a distractor) and miniscrew osteosynthesis are all possible methods to fix the osteotomised segment. The splint fixing abutments in provisional crowns relies partly on the stability of the temporary cement.

In cases of distraction osteogenesis, the distractor retention times may vary and be up to six months. Alternatively, if the distractor is removed four weeks after completion of distraction, the segment may be stabilised by wire fixation to a splint, which continues the retention for a period of three to six months.

Results and complications

The successfully osteotomised implants were all provided with the final and planned supraconstruction after three months. All patients required a vestibuloplasty with free gingival mucosal or connective tissue graft or both [3]. One implant was lost as it became loose shortly after the procedure. A multitude of problems contributed to this loss, including patient compliance, nicotine use, persistence in using a removable prosthesis without occlusal stops, and poor oral hygiene.

A less than perfect endpoint may be acceptable to the patients, as this cohort is unhappy with the initially obtained result and relieved at having circumvented more extensive reconstructive surgery.

Discussion

Bone-grafting may result in an insufficient amount of bone to be used for dental implant insertion, and it is occasionally difficult to motivate patients for a second grafting procedure. Therefore, suboptimal implant positioning will continue to present itself in the future. The available literature regarding implant repositioning osteotomies seem to suggest that this is a safe procedure.

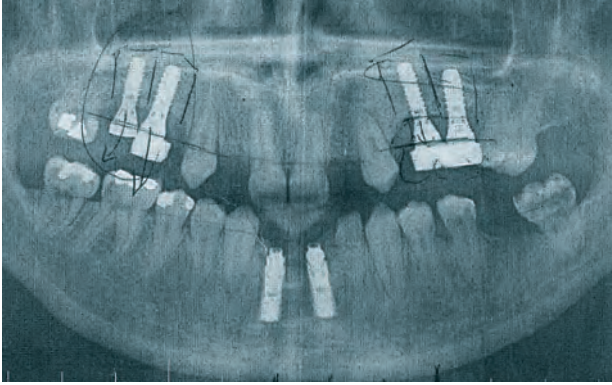

Abbildung 6 OPG des Patienten mit den Implantaten „5War“ bis „8War“ mit Anzeichnen der geplanten Osteotomielinien.

Figure 6 Panoramic radiograph of implant numbers “5War” through “8War”.

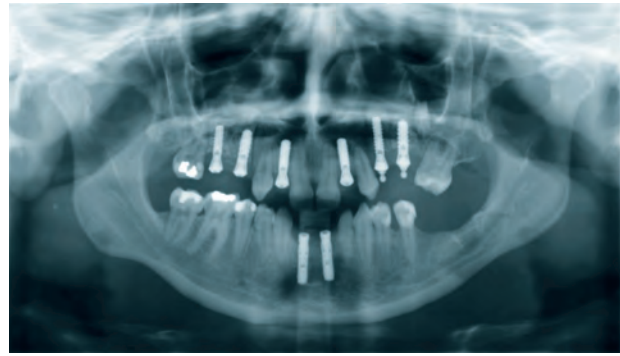


Abbildung 7 Postoperatives OPG nach Entfernen der Drahtligaturen auf den Kugelköpfen.

Figure 7 Postoperative radiograph after removal of the wire fixation in the upper left quadrant, three months after surgery.

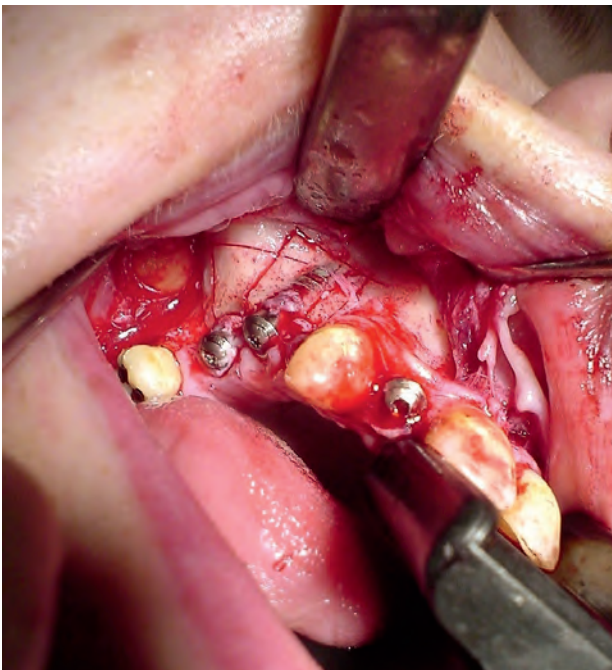

Abbildung 8 Osteotomielinien mit dem Osseoskalpell angezeichnet.

Figure 8 Osteotomy lines drawn with the osseoscalpel prior to completing the osteotomies of implant numbers “5War” and “6War”.

Abbildungen: Maxillofazialikum, Praxisklinik Hohe Bleichen/Ak St. Georg/AK Altona

Zur Korrektur von Implantaten in Fehlstellungen wird eine Vielzahl von chirurgischen Verfahren benannt. Die Literatur beschreibt dabei das oben vorgestellte Verfahren als das sicherste.

Eine computergestützte 3D-Rekonstruktion kann hinzugezogen werden. Splints, die provisorische Kronen aufnehmen, welche auf dem Implantatabutment zementiert werden, gewährleisten die bestmögliche Positionierung und Fixierung des osteotomierten Segmentes.

Behandlungsabfolge:

a) Aufklärung des Patienten über die verschiedenen Therapieoptionen,

A variety of surgical procedures is available as mentioned. Computer- and 3D-assistance is becoming easier to obtain and implement. Splints incorporating provisional crowns which are attached to implant abutments ensure the best results, as they allow a more precise placement and fixation of the osteotomised segment.

The treatment sequence consists of:

- a) patient information regarding the various treatment options,
- b) impression taking for constructing a splint, including solid composite crowns, or with these hollowed out to accommodate the implant abutment when left in situ,
- c) drawing the existing and planned implant positions, in order to conceptualise the osteotomy lines,
- d) removal of the superstructure, insertion of healing caps into the implants,
- e) performing the osteotomy and rigidly fixing it in the new position using impaction, bone-graft, wire, plate or screw osteosynthesis, or commencing with distraction,
- f) retention for three to six months,
- g) soft-tissue surgery, repeated where necessary,
- h) insertion of the new superstructure.

- b) Abdrucknahme für die Anfertigung eines Splintes mit den Kunststoffkronen oder mit Aushöhlungen zum Anpassen des Abutments, wenn es verblieben sein sollte,
- c) Einzeichnen der gegenwärtigen und der geplanten Implantatpositionen, um die durchzuführenden Osteotomielinien festzulegen,
- d) Entfernen der Suprakonstruktionen und Einbringen von Einheilungsschrauben,
- e) Durchführen der Osteotomie und Fixierung durch Impaktion, Knochentransplantation, Draht-, Miniplatten-, Distraktoren- oder Schraubenosteosynthese, ggf. Durchführen der Distraction,
- f) Drei und sechs Monate Einheilung/Retention,
- g) Durchführen der Weichgewebschirurgie mit Wiederholungen bei Bedarf,
- h) Anfertigen und Einbringen der neuen Suprakonstruktion.

Zusammenfassung

Diese Arbeit ist unserem Wissen nach die Erste, in der mehrere Umstellungsosteotomien getrennt im selben Patienten durchgeführt, dokumentiert und Umstellungsosteotomien einzelner Implantate beschrieben wurden. Die wesentlichen Osteotomielinien sind parallel zu dem Implantat, 2 mm medial und lateral davon, sowie Osteotomien vertikal zur Okklusionsebene. Somit können, je nach Bedarf, direkte Verschiebungen in Richtung Okklusion erfolgen oder eine Keiltransposition vorgenommen werden.

Interessenskonflikt: Vom Autor sowie den Co-Autoren wurden keine möglichen Interessenskonflikte im Sinne der ICMJE angegeben.

Conclusion

As far as we are aware, this paper is the first to report implant repositioning osteotomies in one-piece circumferential implants, or multiple wedge transposition osteotomies and the value of these. A fully osseointegrated implant in an unsatisfactory position may be moved into the correct position by an osteotomy. Alternatively, and possibly in order to ensure an even better blood-supply, a "closed" procedure, accompanied by apical tunnelling, may be used. Wedge transposition offers the best results. The operator should attempt to make the osteotomy cuts as parallel as possible, with slight convergence towards the occlusal plane, in order to ensure some impaction and therefore better fixation. Implant loss is possible, and subsequent multiple soft-tissue interventions inevitable in this procedure.

Conflict of interests: none stated

Korrespondenzadresse

Dr. Manfred Suhr MBBCh BDS FRCS FDSRCS
Maxillofazialikum
Praxisklinik Hohe Bleichen/Ak St. Georg/Ak Altona
Hohe Bleichen 10
20354 Hamburg
Tel.: 040 350175-0
Fax: 040 350175-17
E-Mail: suhr@praxisklinik-hohe-bleichen.de

Literatur

1. Fong JH, Lui MT, Wu JH, Chou IC, Yeung TC, Kao SY: Using distraction osteogenesis for repositioning the multiple dental implants-retained premaxilla with autogenous bone graft and keratinized palatal mucosa graft vestibuloplasty in a trauma patient: report of a case. *J Oral Maxillofac Surg* 2006;64:794-798
2. Guerrero CA, Laplana R, Figueredo N, Rojas A: Surgical implant repositioning: a clinical report. *Int J Oral Maxillofac Implants* 1999;14:48-54
3. Kao SY, Fong JH, Chou SJ, Wu JH, Tu HF, Yeung TC: Segmental osteotomy to reposition multiple osseointegrated dental implants in the anterior maxilla in a trauma patient. *Dent Traumatol* 2007;23:56-59
4. Karoussis IK, Brägger U, Salvi GE, Bürgin W, Lang NP: Effect of implant design on survival and success rates of titanium oral implants: a 10-year prospective cohort study of the ITI Dental Implant System. *Clin Oral Implants Res* 2004;15:8-17
5. Marmulla R, Niederdellmann H: Surgical planning of computer-assisted repositioning osteotomies. *Plast Reconstr Surg* 1999;104:938-944
6. Mendonça G, Mendonça DB, Fernandes Neto AJ, Neves FD: Use of distraction osteogenesis for repositioning of an osseointegrated implant: a case report. *Int J Oral Maxillofac Implants* 2008;23:551-555
7. Rosen D: Repositioning malposed implants: report of two cases. *Implant Dent* 2010;9:184-188